

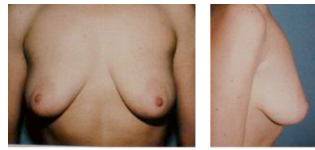
# Augmentationsmastopexie: Indikationen – Techniken – Ergebnisse

Die Korrektur der ptotischen Brust ist eine Herausforderung für jeden Chirurgen, besonders wenn eine Kombination aus Hautüberschuss und wenig Drüsen- gewebe vorliegt. Diese Fälle sind für die Augmentationsmastopexie geeignet und in der Sprechstunde häufig anzutreffen, z.B. nach Gewichtsreduktion oder bei der Involutionstrophie der weiblichen Brust. Eine weitere Indikation ist die sekundäre Mammoplastie, wenn es zu Hautüberschuss durch Dehnung des Hautmantels und gleichzeitig zu einer Drüsenatrophie durch die Kompression des Implantats kommt. Die verschiedenen Techniken der Augmentations- mastopexie werden vorgestellt und die Komplikationen diskutiert. Bei korrekter Durchführung kann man mit diesen Eingriffen einen hohen Grad der Patientenzufriedenheit erzielen.

## Klassifikation

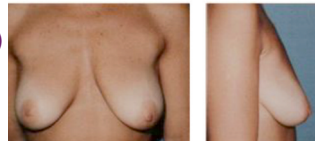
### ► geringe Ptosis: (Grad I)

Brustwarze 1 cm unterhalb der Submammarfalte, Hautüberschuss



### ► mittelgradige Ptosis: (Grad II)

Brustwarze 1-3 cm unterhalb der Submammarfalte



### ► ausgeprägte Ptosis: (Grad III)

Brustwarze auf gleicher Höhe mit der unteren Brustsilhouette, <3 cm unterhalb der Submammarfalte

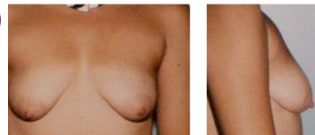


Abb. 1: Klassifikation der Ptosis.

Der Wunsch der Patientinnen nach einer idealen Brust ohne störende Narben kann nicht immer erfüllt werden. Kompromisse sind oft erforderlich und die Kombination einer Augmentation mit Mastopexie ist in vielen Fällen die Methode der Wahl. Die Brustaugmentation verschiedener Ptosisgrade ist nach wie vor eine Herausforderung für jeden ästhetischen Chirurgen und erfordert eine exakte präoperative Planung sowie die Kenntnis der verschiedenen Mastopexietechniken.

Im Laufe der Zeit sind zahlreiche Mastopexietechniken beschrieben und weiterentwickelt worden, die meisten wurden nach der verbleibenden Narbe genannt, wie z.B. die Technik mit vertikaler Narbe oder inversem T. Keine der traditionellen Mastopexietechniken erhebt den Anspruch, ein dauerhaft zufriedenstellendes Ergebnis zu liefern. Unabhängig von der angewandten chirurgischen Technik kommt es im Laufe der Zeit zum Volumenverlust im oberen Pol mit konsekutiver Abflachung des Dekolletébereichs.

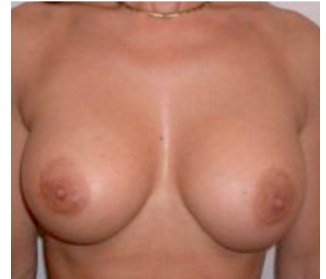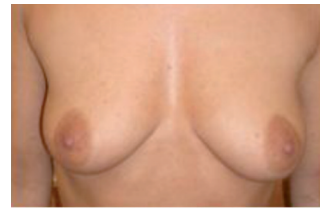Mit der Kombination von Implantataugmentation und simultaner Mastopexie kann die Problematik der hypoplastisch-ptotischen Brust oder der Brustptosis verursacht durch eine Involutionsatrophie behoben werden.

## Ptosis Grad I – Behandlungsstrategie

► „Innere Straffung“ durch Implantate nach der Dual-Plane III Methode

► Vertiefung der Submammarfalte 1 bis 2 cm

► Bei verbleibendem Hautüberschuss zusätzlich periareoläre Stiftung



(Dr. P. Hernandez /Karlsruhe/Praxis am Ettlinger Tor)

Abb. 2: Klinisches Beispiel Ptosis Grad I.

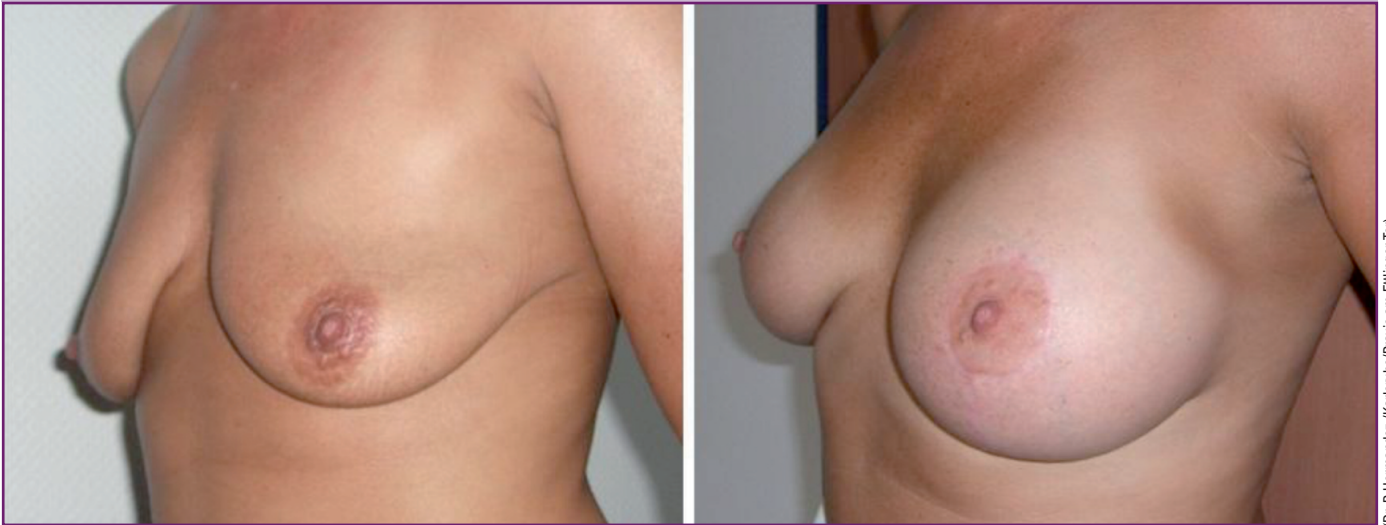
## Material und Methode

Von 2000 bis 2010 haben wir bei 102 Patientinnen eine Augmentationsmastopexie vorgenommen. 46% wiesen eine Ptosis Grad 2 und 40% eine Ptosis Grad 3 auf. In 60% der Fälle wurde die Technik der vertikalen Mastopexie angewandt. Bei 23% erfolgte die Mastopexie mit einem inversen T und in 17% eine periareoläre Mastopexie. Die durchschnittliche Implantatgröße betrug 250 cc (180-430).

## Chirurgische Technik und klinische Beispiele

Präoperativ muss eine genaue Analyse erfolgen, um zu entscheiden, welche Mastopexietechnik und welche Implantatgröße und -form für die jeweilige Patientin am geeignetsten ist. In diese präoperative Evaluation sollten, neben der Einstufung des Ptosisgrades, folgende weitere Parameter einbezogen werden: Mamillen-Jugulum-Abstand, Mamillendurchmesser, Mamillen-Sternum-Abstand, Unterbrustfaltenlänge, Mamillen-Unterbrustfaltenabstand, die Volumenverteilung und vor allem die Projektionshöhe der Mamille. Die Einstufung des Ptosisgrades erfolgt nach der bekannten Klassifikation in Ptosis I., II. oder III. Grades, in Abhängigkeit der Areolaprojektion zur Inframammarfalte (s. Abb. 1)

## Augmentationsmastopexie



(Dr. P. Hernandez / Karlsruhe/Praxis am Ettlinger Tor)

**Abb. 3:** Korrektur durch innere Straffung unter Verwendung eines texturierten runden Silikonimplantats (270cc).

Unseren Patientinnen mit dem Wunsch nach einer Bruststraffung wird anhand von klinischem Bildmaterial die Behandlungsstrategie in Abhängigkeit vom Ptoisegrad und der Volumenverteilung und unser Entscheidungsprozess erläutert.

Nach realistischer Erläuterung des postoperativ zu erzielenden Ergebnisses wird entweder eine innere Straffung durch Implantataugmentation oder eine reine Mastopexie mit Autoaugmentation durchgeführt. Bei klarem Wunsch der Patientin nach dauerhafter Füllung des oberen Pols wird bei gegebener Indikation, zur primären Augmentationsmastopexie geraten.

Bei Vorliegen einer Ptois Grad I (s. Abb. 2) wird anhand der oben geschilderten präoperativen Evaluation mit der Patientin über die Möglichkeit der Korrektur durch innere Straffung unter Verwendung eines größeren Implantats gesprochen, ggfs. in Kombination mit einer Vertiefung und Neudefinition der Inframammalfalte, wann immer möglich ohne zusätzliche Hautstraffung (s. Abb. 3).

Bei Vorliegen eines Hautüberschusses wird jedoch primär die Augmentation mit einer periareolären Straffung oder einer semizirkulären Dermatopexie zur Anhebung der Mamille vorgeschlagen (s. Abb. 4).

Alternativ kann auf eine Hautresektion verzichtet werden, wenn die Dual-plane-Technik, wie von Tebbets beschrieben, zur Anwendung kommt (s. Abb. 5). Diese Technik erfordert die Schaffung einer kranial subpektoralen Implantatloge und kaudal der Areola subglandulär gelegenen Loge. Hierzu wird der Muskel ca. 1 cm oberhalb und entlang der Submammarfalte bis zum Sternum durchtrennt. Die Implantate werden dann in Biplanarlage platziert, d.h. kranial der Areola erfolgt die Implantatlage subpectoral, kaudal davon subglandulär. Bei Vorliegen einer einfachen Ptois Grad I oder Pseudoptosis können mit dieser Technik sehr gute Resultate erzielt werden.

Eine periareoläre oder semizirkuläre Straffung in Kombination mit Implantaten ist jedoch bei Vorliegen eines Hautüberschusses, großen Brustwarzen, tubulärer Brustdeformität und in den Fällen, bei denen die Brustwarze nur um wenige cm angehoben werden muss, indiziert.

Die Markierung bei der periareolären Straffung ist zirkulär oder wie eine vertikale Ellipse.

Inferiomedial wird die Inzision bis zum Pektoralismuskel vertieft, danach erfolgt die biplanare Implantatlage und die Raffungsnah nach Benelli mit Tabaksbeutelnaht in der tiefen Dermis der Areola.

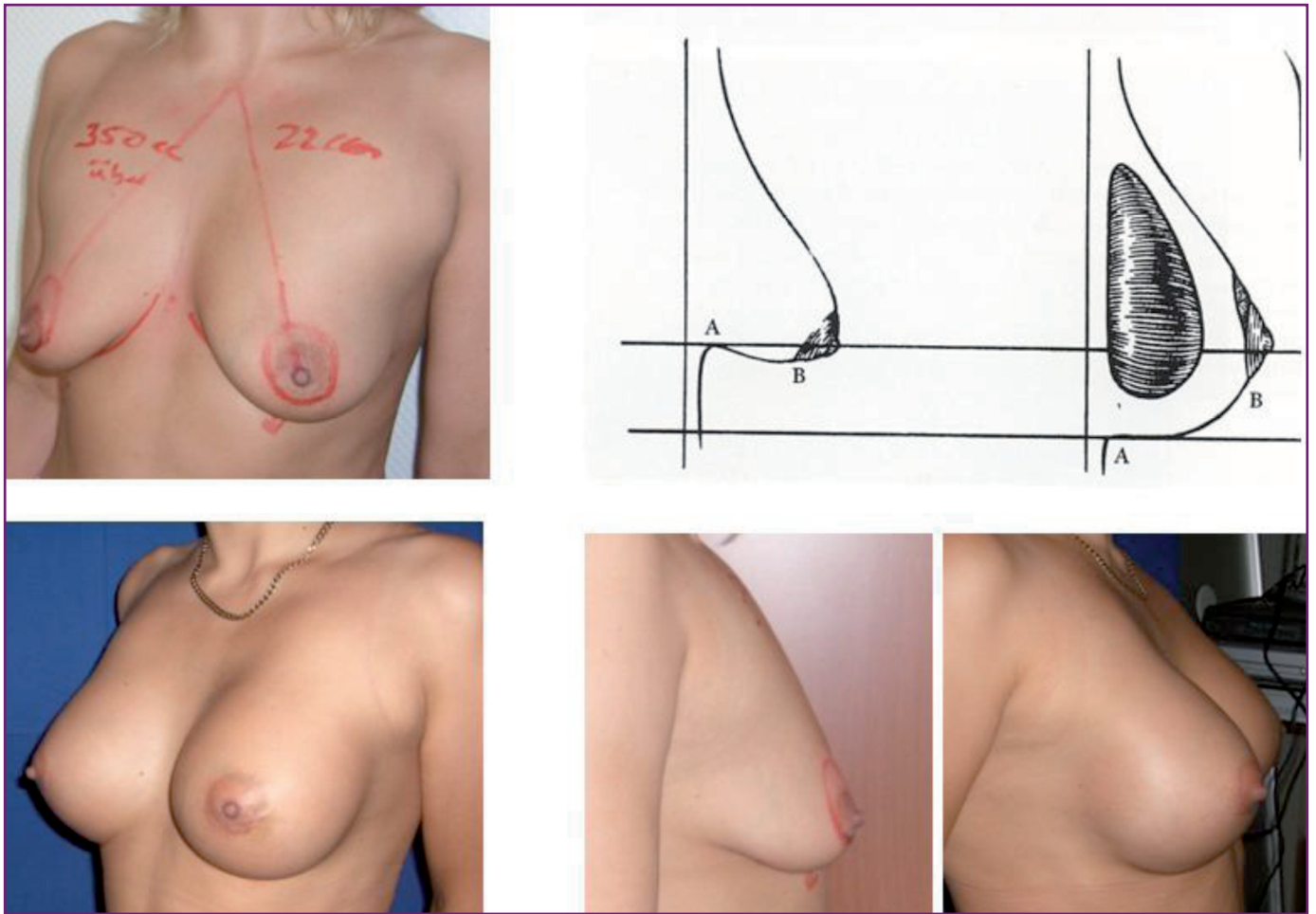


Abb. 4: Korrektur durch Augmentationsmastopexie und gleichzeitige Dermastopexie.

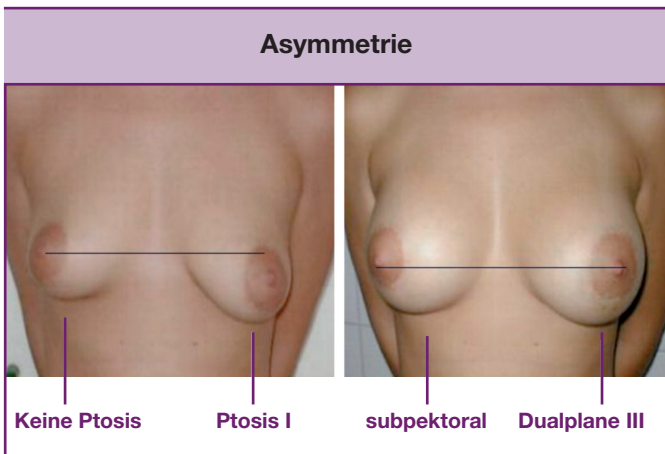


Abb. 5: Augmentationsmastopexie in der Dual-plane-Technik.

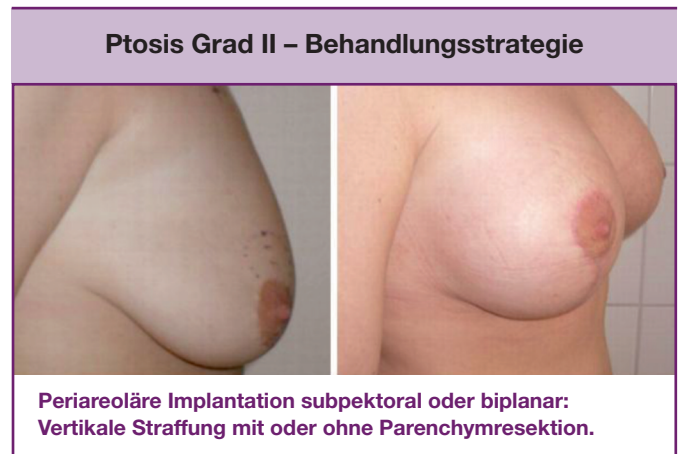


Abb. 6: Klinisches Beispiel Ptosis Grad II.

### Periareoläre Mastopexie

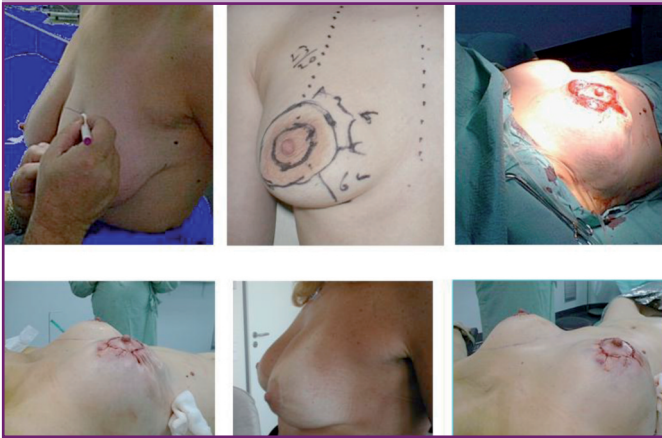


Abb. 7: Planung und Beispiel einer periareolären Mastopexie.

### Resultat nach vertikaler Augmentationsmastopexie

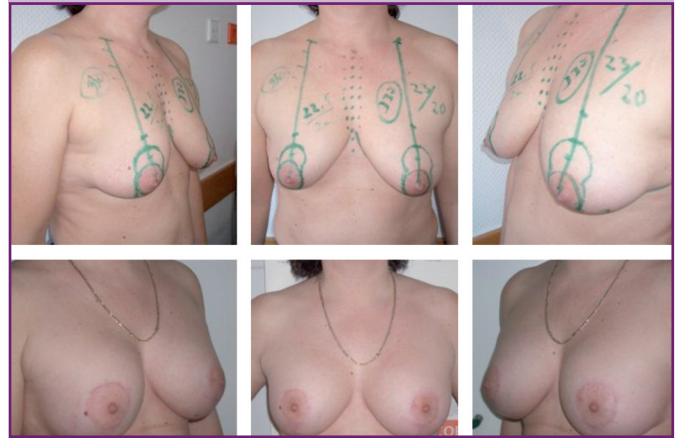


Abb. 9: Klinisches Beispiel vertikale Augmentationsmastopexie

### Circum-vertikale Augmentationsmastopexie

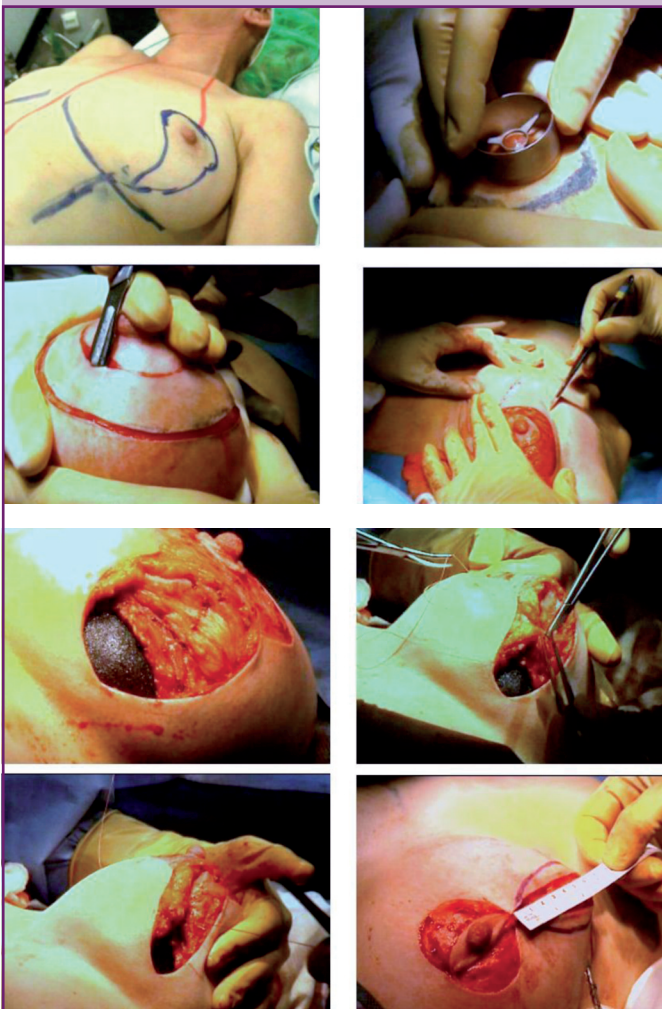


Abb. 8: OP-Technik zirkumvertikale Augmentationsmastopexie.

Bei Vorliegen einer Ptosis Grad II ist eine Mastopexie erforderlich (s. Abb. 6 und 7)

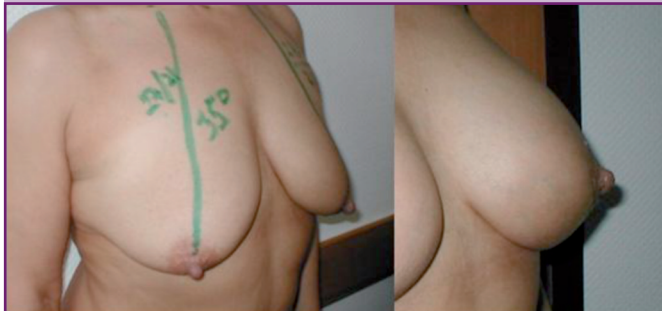Der Hautüberschuss kann, in Abhängigkeit vom Ausmaß, mit einer periareolären Straffung korrigiert werden. In den meisten Fällen unseres Patientenguts kam die vertikale oder zirkumvertikale Straffung mit oder ohne Parenchymresektion zur Anwendung (s. Abb. 8 und 9). Die vertikale Augmentationsmastopexie ist unseres Erachtens bei einfacher bis ausgeprägter Ptosis indiziert, besonders bei Kombination von Hautüberschuss und wenig Drüsengewebe.

Die Markierung liegt zirkulär um die Areola oder hat die Form einer Vertikalellipse, die nach kaudal keilförmig ausläuft. Distal der Areola sollte die Markierung ca. 3 cm breit sein und 2 cm über der Inframammarfalte enden. Die Deepithelisierung erfolgt bis 2 cm unterhalb der Areola. Je nach präoperativer Analyse erfolgt dann lediglich eine Hautexzision oder eine trianguläre Drüsenresektion. Die Drüse kann auch kranio-medial gestielt und unter den Mamillenkomplex eingenäht werden. Dadurch kann Projektion gewonnen und eine sekundäre Ptosis vermieden werden.

Platzierung des Implantats in teilsubpektoraler Lage. Anschließend nochmalige Evaluation, ob und wieviel Haut- und Drüsengewebe entfernt werden muss. Die Länge der vertikalen Narbe sollte maximal 7 cm sein.

Dr. P. Hernández / Karlsruhe/Praxis am Ettlinger Tor

## Ptosis Grad III - Behandlungsstrategie



- ▶ operative Planung wie bei der Vertikaltechnik
- ▶ Die endgültige Inzisionslänge kann einen kleinen horizontalen Anteil haben (inverses T)

Abb. 10: Ergebnis mit inversem T.

Bei ptotischen Brüsten Grad 3 (s. Abb. 10) kombinieren wir die Vertikalnarbe mit einem kurzen T- oder L- Schnitt, um so zu vermeiden, dass die Vertikalnarbe die Inframammarfalte überragt.

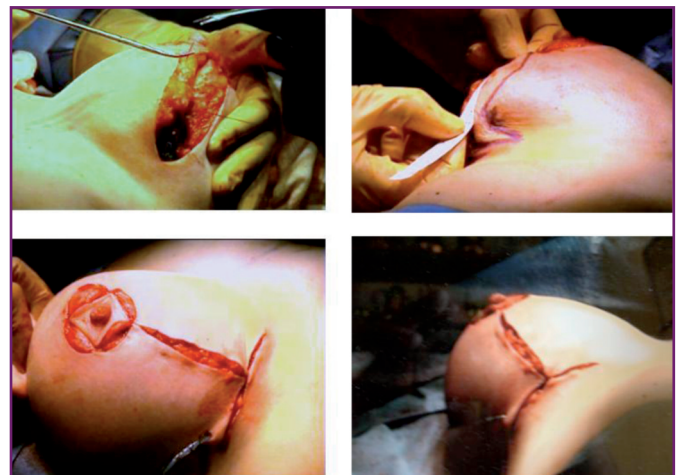
Das intraoperative Vorgehen entspricht dem der Vertikaltechnik (s. Abb. 11), jedoch wird die Vertikalnarbe nur 5 cm lang geplant und durch einen kleinen horizontalen Anteil kompensiert (s. Abb. 12 und 13)

## Ergebnisse

In über 90% der Fälle wurden unsere Ergebnisse von den Patientinnen als gut-sehr gut bewertet. 7% bewerteten das Ergebnis als befriedigend und lediglich 3% waren unzufrieden. Die Vertikalnarbe war in 80% der Fälle nach 6 Monaten unauffällig.

An revisionspflichtigen Komplikationen traten in 4 Fällen Wunddehizensen auf. Bei 3 Fällen kam es zu einer Rezidivptosis. Wir hatten 3 revisionspflichtige postoperative Nachblutungen und ebenfalls 3 Infektionen aufgrund von infizierten Fettgewebsnekrosen.

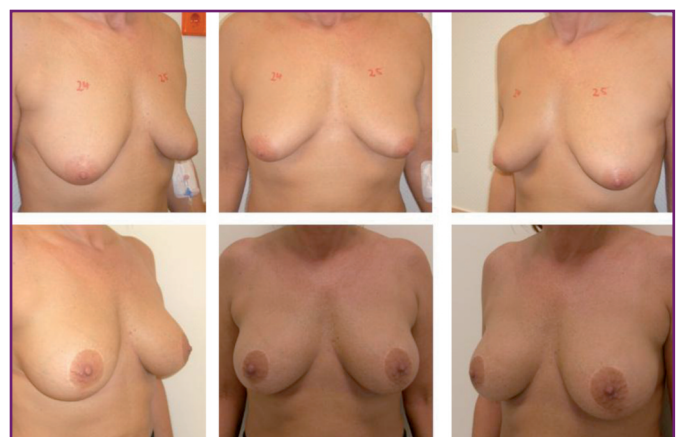
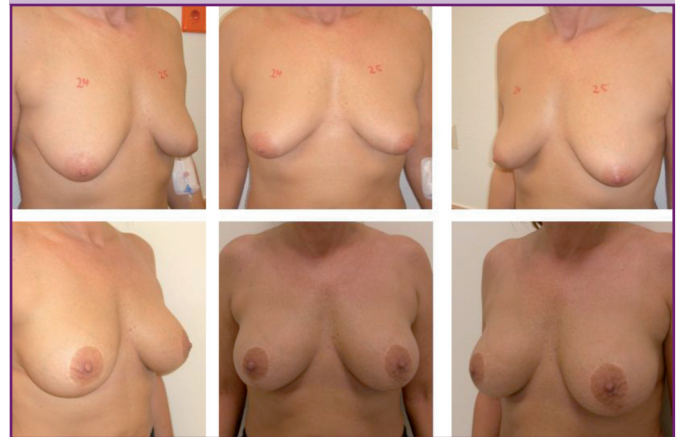Bei 12 Patientinnen kam es zu breiten, auffälligen Narben. Diese wurden ambulant in Lokalanästhesie korrigiert.



verbliebene lange vertikale Narbe mit einem inversen T kompensiert

Abb. 11: Intraoperative Planung der T-Schenkel.

## Augmentationsmastopexie



- ▶ 2 Jahre nach Augmentationsmastopexie

Dr. P. Hernandez /Kartstube/Praxis am Ettlinger Tor

Abb. 12 und 13: Klinische Ergebnisse mit der inversen T-Technik.

Ptosis Grad	MAK Elev. 0-2 cm	MAK Elev. 3-5 cm	MAK Elev. 5,7 cm	MAK Elev. > 7 cm	OP-Technik
Glandulär Pseudoptos	X				Augmentat. Dual-plane
Glandulär Tubulär Grad I bis II	X	X			periareolär, areolovertikal Implantat
Grad II Grad III		X	X		vertikal oder L-J
Grad III			X	X	Kurzes T

Tab. 1: Behandlungsalgorithmus der Augmentationsmastopexie.

## Zusammenfassung

Nach exakter präoperativer Analyse des Ptosisgrads und der Volumenverteilung sowie Hautbeschaffenheit und unter Berücksichtigung der Patientenwünsche wird entschieden, welche der oben beschriebenen Techniken zur Anwendung kommen. Der Algorithmus zur Entscheidungsfindung ist in Tabelle 1 zusammengefasst.

Es handelt sich immer um ein individuell auf die Bedürfnisse und Wünsche der Patientinnen zugeschnittenes Individualkonzept. Dies setzt voraus, dass der Operateur sämtliche Techniken beherrscht.

Die Augmentationsmastopexie bietet unseres Erachtens zwei grosse Vorteile:

- ▶ Sie ermöglicht als einzige Methode eine dauerhafte Füllung des oberen Pols.
- ▶ Sie ermöglicht eine Mastopexie mit geringerer Narbenbildung.

Diese zwei Vorteile erlauben die Erfüllung der wichtigsten Patientenwünsche, die dauerhafte Auffüllung des Dekolletebereichs und die möglichst kurzen und wenig sichtbaren Narben. Inwieweit die Augmentationsmastopexie ein- oder zweizeitig vorgenommen werden sollte, wird unter den ästhetischen Chirurgen kontrovers diskutiert.

In unserer täglichen Praxis ist die einzeitige Augmentationsmastopexie die Methode der Wahl bei Vorliegen einer Ptosis in Kombination mit der Involutionstrophie.

Bei exakter präoperativer Planung und korrekter Durchführung kann man mit diesen Eingriffen erstaunliche Verbesserungen und einen sehr hohen Grad der Patientenzufriedenheit erzielen. ■

## KONTAKT

**Dr.med. Thomas Gohla und Dr. med. Pablo Hernandez**

Fachärzte für Plastische und Ästhetische Chirurgie

Fachärzte für Chirurgie – Handchirurgie

Ästhetik-Zentrum-Karlsruhe

Praxisklinik für Ästhetische und Plastische Chirurgie

Erbprinzenstraße 1

76133 Karlsruhe